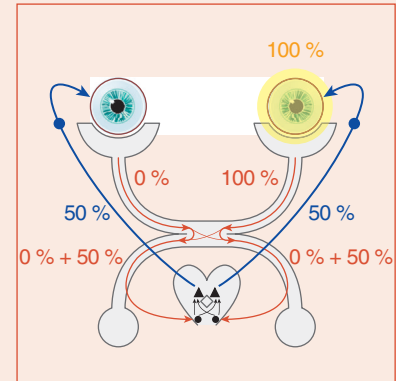


Recherche d'un DPAR

C. VIGNAL CLERMONT



Contexte

Baisse visuelle unilatérale ou asymétrique. Si le FO est normal, un déficit pupillaire afférent relatif (DPAR) traduit une atteinte unilatérale (ou asymétrique) du nerf optique du côté le moins réactif.

Réalisation pratique du test

Après avoir éliminé une anisocorie en lumière ambiante, la recherche d'un DPAR se fait par la *méthode de l'éclairage alterné (swinging flashlight test)*, qui compare la vitesse et l'intensité de la contraction des pupilles éclairées l'une après l'autre par une source lumineuse identique :

- en ambiance scotopique, le patient regarde au loin ;
- la lumière est homogène, d'intensité moyenne à forte ;
- alternativement, chaque œil est éclairé avec un temps d'illumination égal d'environ 2 secondes, en minimisant la durée du passage interoculaire et en réalisant plusieurs aller-retour ;
- s'il existe une asymétrie de réponse pupillaire, celle-ci peut être quantifiée à l'aide d'un filtre opaque de densité croissante, placé devant le côté sain, jusqu'à obtenir l'égalisation des réponses pupillaires.

Interprétation du test

- À l'état physiologique, l'éclairage d'une pupille induit une contraction bilatérale et symétrique (réflexe photomoteur direct et consensuel), et le passage rapide à l'autre côté ne modifiera pas le diamètre pupillaire. On recherche donc lors de l'éclairage du côté suspect de neuropathie optique :
 - une contraction plus lente et/ou moins intense ;
 - une re-dilatation plus rapide après une contraction initiale souvent plus lente, voire d'emblée une dilatation lors de l'éclairage.
- En l'absence d'anomalie rétinienne au FO (à compléter par un OCT en cas de doute), la présence d'un DPAR témoigne d'une neuropathie optique unilatérale ou plus marquée de ce côté-là. Plus rarement, une lésion du tractus optique (bandelette) se traduira par une hémianopsie latérale homonyme controlatérale incongruente et un discret DPAR également controlatéral.

Attention! Il n'y a donc jamais de DPAR bilatéral et pas de DPAR en cas d'atteinte visuelle bilatérale et symétrique.

Cas particuliers

- Dans le cas où une seule pupille est fonctionnelle, il faut commencer par éclairer faiblement cette pupille fonctionnelle et ensuite réaliser un test classique. *Seule la pupille fonctionnelle sera analysée* :
 - s'il y a un DPAR du côté de cette pupille fonctionnelle, elle va se dilater lorsqu'elle est éclairée ;
 - si le DPAR est situé du côté de la pupille non fonctionnelle, la pupille fonctionnelle va se dilater lors de l'éclairage de la pupille non fonctionnelle ;
 - si le réflexe photomoteur est aboli des deux côtés, on ne peut pas rechercher un DPAR.
- On peut exceptionnellement observer un DPAR homolatéral dans le cas d'une lésion prétectale ou du brachium du colliculus supérieur.
- Le DPAR peut manquer chez un patient atteint de neuropathie optique héréditaire de Leber et présentant une baisse visuelle asymétrique ou unilatérale (au stade débutant) en raison de l'épargne des fibres pupillaires à mélanopsine dans cette affection.
- En cas de maculopathie ou d'amblyopie, il peut exister un DPAR, mais celui est en règle peu marqué. À l'inverse, une cataracte unilatérale importante peut générer un faible DPAR sur l'œil avec la meilleure acuité visuelle, par diffraction de la lumière lors de l'éclairage du côté de la cataracte.