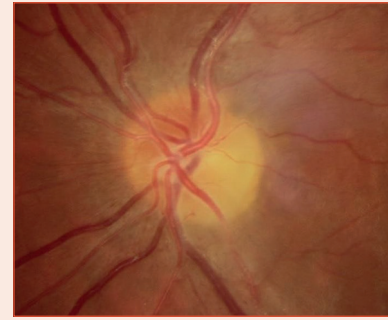


Examen de la papille

C. COCHARD



Papille normale

La papille normale est ronde ou ovale à grand axe vertical. L'ensemble des fibres axonales forme l'anneau neuro-rétinien. Au centre, il existe souvent une dépression nommée excavation (fig. 5-A, 5-C, 5-D). Le rapport entre la surface du disque et de l'excavation définit le rapport *Cup/Disc* (C/D). Différents paramètres sont évalués.

Taille

Elle est à prendre en compte pour analyser l'excavation. Par taille décroissante (diamètre vertical) :

- mégalopapille, grande papille : diamètre $\geq 2,2$ mm (fig. 5-C);
- papille de taille moyenne : diamètre 2,1 à 1,6 mm (fig. 5-A);
- petite papille : diamètre $\leq 1,5$ mm (fig. 5-B, 5-D);
- hypoplasie du nerf optique (fig. 5-E); aplasie du nerf optique.

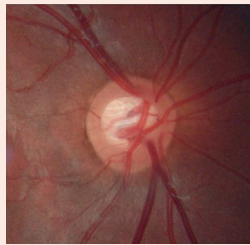


Fig. 5-A

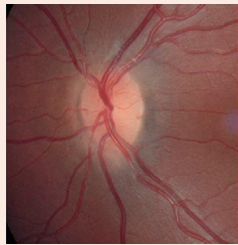


Fig. 5-B

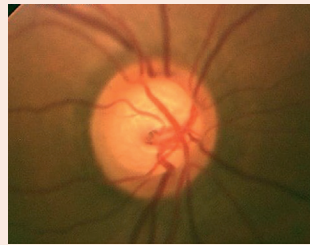

Fig. 5-C

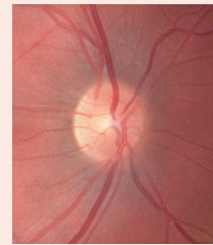


Fig. 5-D

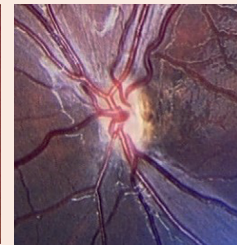


Fig. 5-E

Forme

Les anomalies congénitales uni- ou bilatérales rendent l'analyse difficile : dysversion (fig. 5-F), *morning glory*, fossette colobomateuse (fig. 5-G), colobome papillaire (fig. 5-H) ou chorioretinien.

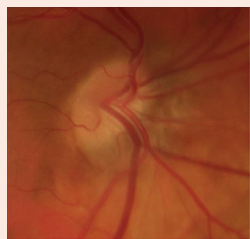


Fig. 5-F

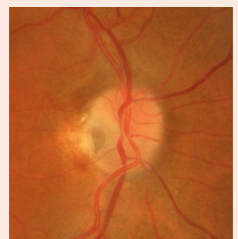


Fig. 5-G

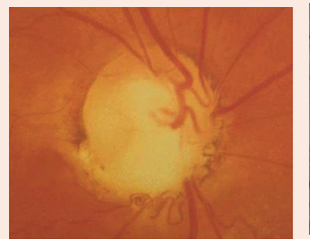

Fig. 5-H

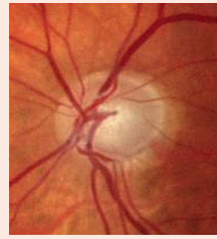


Fig. 5-I

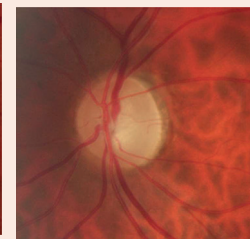


Fig. 5-J

Excavation

- Excavation normale : ronde ou à grand axe horizontal, symétrique, plus ou moins profonde, à l'emporte-pièce. Sa taille est fonction de celle de la papille : pas d'excavation dans les petites papilles (fig. 5-B), grande excavation physiologique dans les grandes papilles (fig. 5-C).

- Papille excavée dans les cas de glaucome (fig. 5-I), mais aussi de neuropathie optique héréditaire (gène *OPA1* : fig. 5-J), neuropathie optique ischémique antérieure artérielle, névrite optique des neuromyélines optiques *spectrum disorder* (NMOSSD), intoxication au méthanol ou à l'éthambutol.

Anneau neurorétinien

Son épaisseur s'évalue entre le bord de l'excavation et le bord de la papille. Il est plus épais en inférieur, en supérieur, puis en nasal et enfin en temporal. Cette règle, dite ISNT, est souvent violée dans le glaucome (fig. 5-K).

Coloration

Recherche d'une pâleur diffuse ou sectorielle ou d'une hyperhémie par dilatation des capillaires jusqu'à une perfusion «luxuriante». Dans les neuropathies optiques non glaucomeuses, la pâleur (fig. 5-J) est plus étendue que l'excavation, alors que dans le glaucome l'excavation est plus étendue que la pâleur (fig. 5-K).

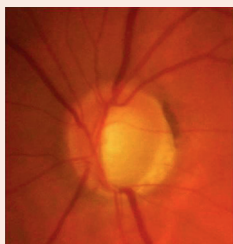


Fig. 5-K

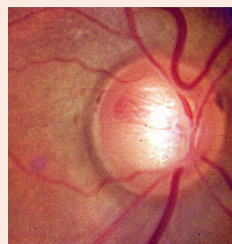


Fig. 5-L

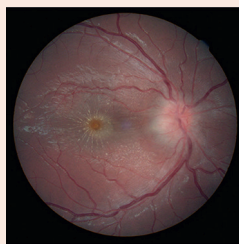

Fig. 5-M




Fig. 5-N

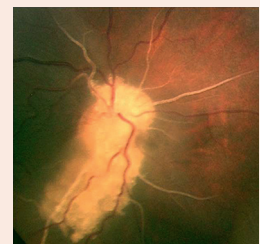

Fig. 5-O

Aspect des vaisseaux

- Dilatation des capillaires, masquage des vaisseaux dans l'œdème papillaire.
- Vaisseaux de shunt optociliaire dans les méningiomes et les occlusions de la veine centrale de la rétine à la phase chronique.
- Rejet nasal des vaisseaux dans le glaucome.

Hémorragie

À rechercher sur la bordure de l'anneau neurorétinien, à l'intérieur de l'excavation chez le glaucomeux (fig. 5-L), ou accompagnant un œdème papillaire. Si elles sont diffuses et plus éloignées de la papille, éliminer hypertension artérielle et occlusion de la veine centrale de la rétine.

Œdème papillaire sectoriel ou diffus

Rechercher des exsudats rétiniens maculaires (neurorétinite : fig. 5-M; hypertension artérielle maligne). L'œdème papillaire de stase peut être classé en cinq stades (classification de Frisen, voir chapitre 5).

Éléments anormaux

Drusen papillaires, fibres à myéline, foyer infectieux papillaire, persistance du vitré primitif, infiltrat tumoral (fig. 5-N), phacome (fig. 5-O, sclérose tubéreuse de Bourneville), mélanocytome, nævus ou mélanome.

Macula et rétine périphérique

L'examen de la papille sera toujours complété par un examen du reste du fond d'œil.