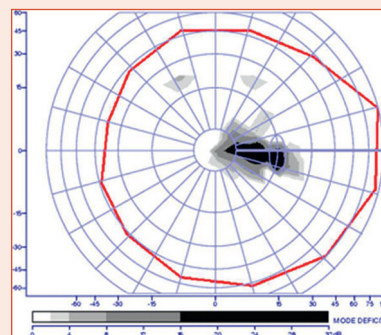


Que retenir d'un champ visuel ?

S. DEFOORT-DHELLEMMES, I. BOUACHA, J.-P. WOILLEZ, C. MARKS



FICHE N° 9

Intérêts de l'étude du champ visuel en neuro-ophtalmologie

- Localiser une lésion sur les voies visuelles.
- Guider le choix des examens paracliniques et des coupes à réaliser en imagerie.
- Le champ visuel est aussi utile pour :
 - étudier le retentissement sur la vision d'une pathologie connue (tumeurs, AVC) ;
 - suivre l'évolution des déficits dans les pathologies évolutives ou après traitement ;
 - évaluer le handicap et les inaptitudes (conduite, profession, sports).

Quel périmètre et quel protocole de champ visuel utiliser en neuro-ophtalmologie ?

- Le meilleur périmètre est celui dont on a l'habitude (Humphrey®, Octopus®, Métrovision®, Goldmann) !
- L'examen du *champ visuel (CV) statique central* suffit dans la majorité des cas au diagnostic. Les déficits neurologiques touchent presque toujours le CV central. Le 24-2° (48° de diamètre) teste 80 % du cortex visuel.
- Le CV *cinétique* est idéal pour confirmer un déficit en cas de doute, mieux définir son type (par exemple, différencier un rétrécissement concentrique global d'un scotome annulaire) et mieux analyser son étendue en périphérie.
- Les méthodes de dépistage, comme le CV *par attraction ou par confrontation*, sont très utiles chez les enfants et chez les adultes impotents.
- Le CV sera étudié en monoculaire (OD et OG) pour localiser une lésion, en binoculaire, cinétique et avec grille d'Esterman pour les aptitudes et le handicap.
- Il peut être intéressant de coupler le CV statique et cinétique (e-fig. 9-A [\[e\]](#)).

Interpréter un champ visuel en neuro-ophtalmologie

Interpréter un CV c'est localiser une lésion sur les voies visuelles. Pour cela, il suffit de répondre aux questions suivantes :

■ Le déficit est-il unilatéral ou bilatéral ?

- Unilatéral, l'atteinte est préchiasmatique : milieux optiques ou rétine ou nerf optique.
- Bilatéral, l'atteinte peut se situer à n'importe quel niveau de l'appareil visuel : préchiasmatique (les deux yeux ou les deux nerfs optiques), chiasmatique ou rétrochiasmatique.

■ Le déficit suit-il en un endroit le méridien vertical, sans le franchir, sur au moins un œil ?

- Oui : le déficit est dit hémianosique ou quadranosique. La lésion est chiasmatique ou rétrochiasmatique. Il faut demander une IRM ou un angioscanner en urgence (e-fig. 9-B [\[e\]](#)).
- Non : la lésion est préchiasmatique. Plusieurs types de déficits peuvent être retrouvés.

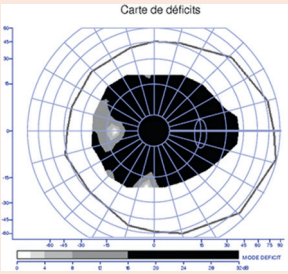
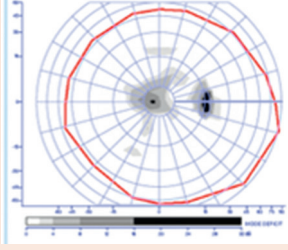
■ **Le déficit est-il diffus ou localisé ?**

- Diffus, il faut, avant d'évoquer une neuropathie optique, s'assurer qu'il n'y a ni trouble des milieux, ni erreur de correction optique pouvant expliquer ce déficit.
- Localisé, on éliminera tout d'abord, en l'absence d'anomalie évidente au FO, une rétinopathie occulte par des coupes OCT (\pm des clichés en autofluorescence) dans l'aire du déficit.

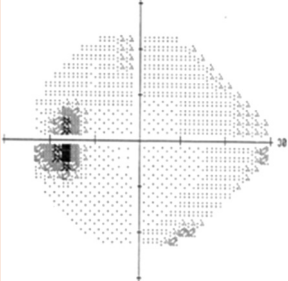
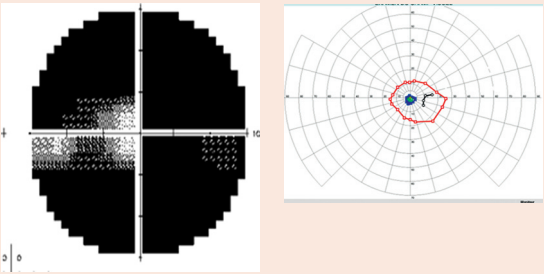
Les principaux déficits rencontrés dans les neuropathies optiques sont présentés dans le tableau suivant : certains types de déficit sont plus évocateurs d'un mécanisme que d'un autre, mais aucun n'est pathognomonique d'une étiologie.

Déficits fasciculaires		
Scotome centrocaecal uni- ou bilatéral	<p>CV total</p>	<ul style="list-style-type: none"> – NO mitochondriales et névrites (atteinte des fibres de petit diamètre) – Névrites, NOHL – Autre NO héréditaire, NO toxique, carencielle
Déficit altitudinal		<ul style="list-style-type: none"> – NO ischémique – Glaucome – NO compressive
Scotome arciforme		<ul style="list-style-type: none"> – Peu spécifique (atteinte des fibres de gros diamètre) – Glaucome, OP chronique
Autres déficits : – ressaut nasal – déficit cunéiforme temporal – déficit quadratique		<ul style="list-style-type: none"> – Glaucome – NO compressive (méningiome)

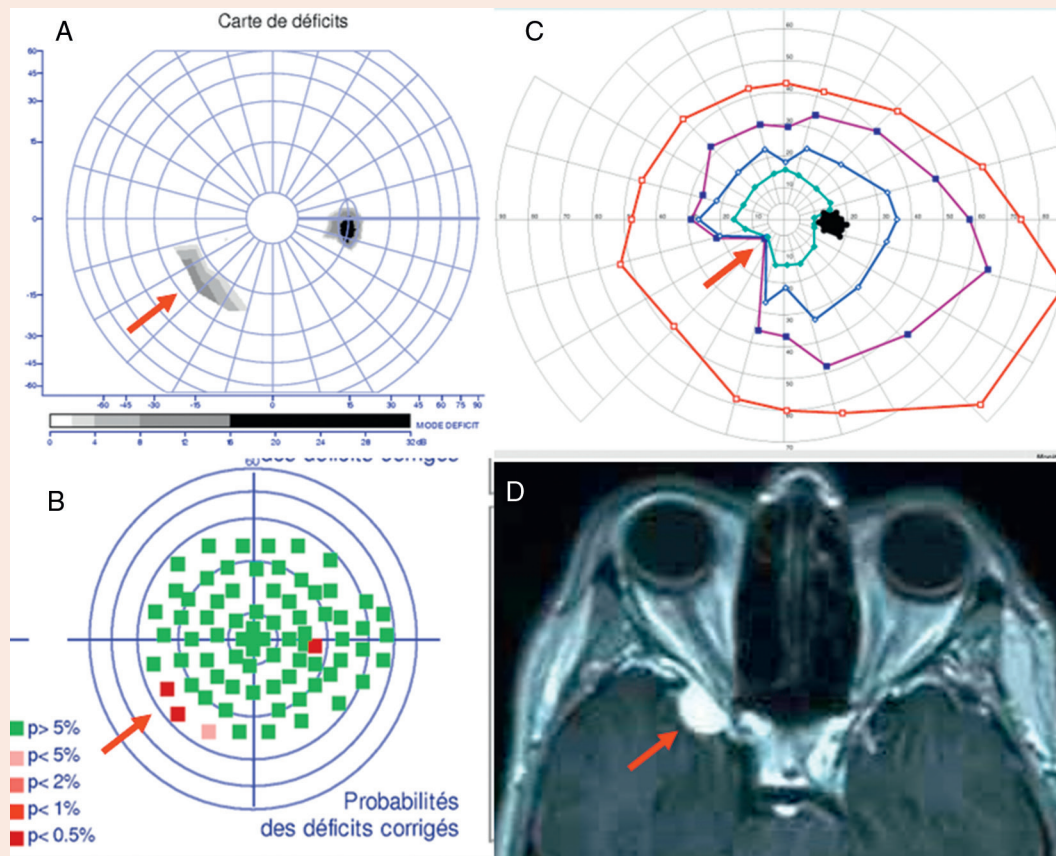
Déficits diffus centraux

<p>Uni- ou bilatéraux</p>	<p>Phase aiguë</p>  <p>Carte de déficits</p>	<ul style="list-style-type: none"> - Névrite ou NOHL - NO toxique ou carentielle
	<p>Phase de début ou de récupération</p> 	

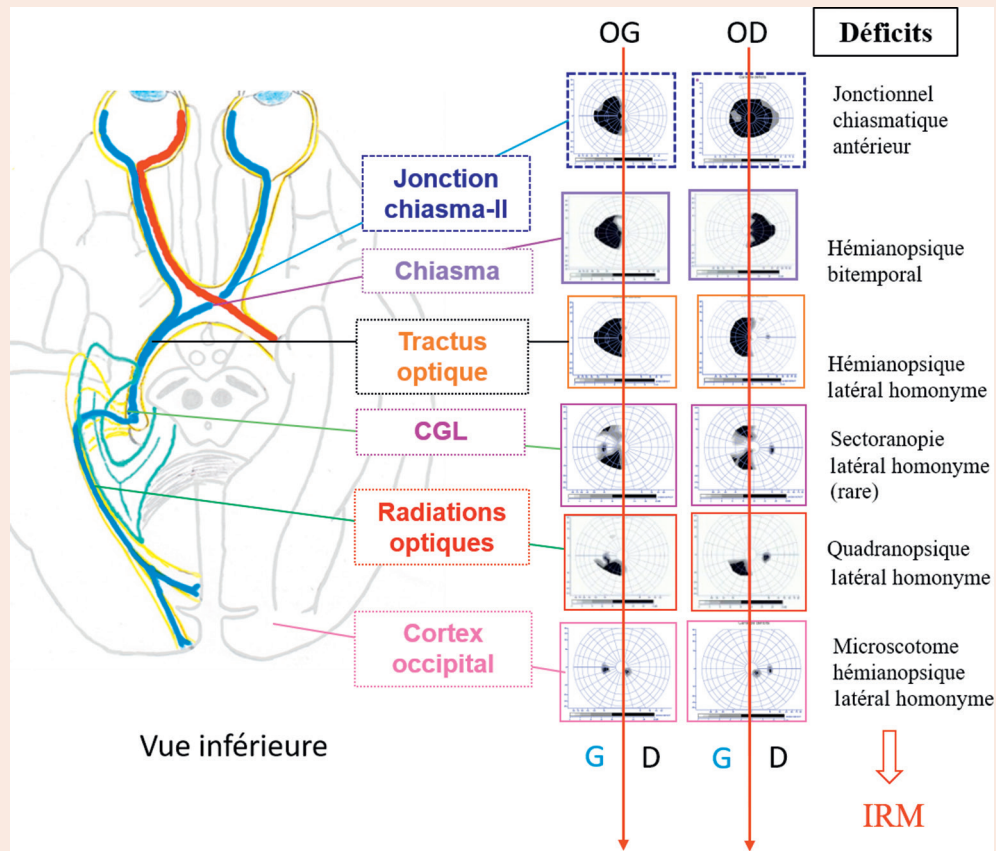
Autres déficits

<p>Tache aveugle élargie</p>		<ul style="list-style-type: none"> - Œdème papillaire - Malformations papillaires : drusen, colobomes, etc. - Méningiome de la gaine du II (rare)
<p>Rétrécissement concentrique global</p>	<p>CV CV cinétique</p> 	<ul style="list-style-type: none"> - Glaucome agonique - Atrophie optique totale (séquellaire d'HIC) - Hémianopsie double - Autres : rétinopathie au vigabatrin, maladie d'Alzheimer

CV : champ visuel; HIC : hypertension intracrânienne; NO : neuropathie optique; NOHL : neuropathie optique héréditaire de Leber; OP : œdème papillaire.



e-Fig. 9-A *Patiente amblyope de l'œil droit qui se plaint d'une gêne dans le champ visuel inférieur. a, b. Petit déficit nasal inférieur en bordure du champ visuel statique droit. c. Le champ visuel cinétique confirme ce déficit. d. L'imagerie par résonance magnétique met en évidence une compression du nerf optique droit par un probable méningiome de la clinotide.*



e-Fig. 9-B *Lecture d'un relevé de champ visuel.*
 Tout d'abord repérer un déficit (hémi)anopsique. Placer devant soi, le champ visuel droit à droite, le champ visuel gauche à gauche. Puis tracer une ligne sur les deux méridiens verticaux (MV). Le déficit borde en un endroit un MV ou les deux MV, c'est un déficit (hémi)anopsique. S'il concerne les deux champs temporaux, l'atteinte est chiasmatique. Lorsqu'il est situé pour chaque œil dans le même espace visuel, la lésion est rétrochiasmatique. Quand il est unilatéral, associé à un scotome centrocaecal controlatéral, l'atteinte se situe au niveau la jonction chiasma-nerf optique ou chiasma-tractus. Le déficit hémianopsique est temporal dans le premier cas, nasal dans le second. CGL : corps géniculé latéral; IRM : imagerie par résonance magnétique; OD : œil droit; OG : œil gauche.