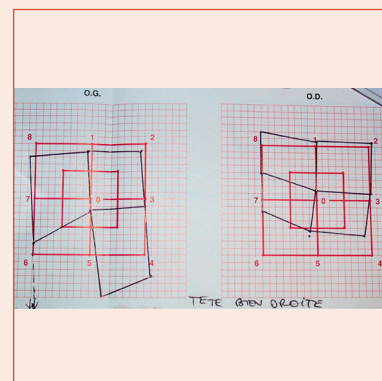


# Interpréter un coordimètre

F. AUDREN



## Contexte

- En cas de diplopie, le coordimètre est un élément permettant d'objectiver et de suivre les déviations oculomotrices.
- Prérequis :
  - un examen coordimétrique est indissociable du reste de l'examen oculomoteur et ne doit jamais être réalisé isolément ;
  - correspondance rétino-corticale normale ;
  - vision suffisante sur deux yeux ;
  - coopération/compréhension suffisante.
- Principes :
  - examen haploscopique : les deux yeux du patient ne perçoivent pas les mêmes images et le sujet superpose les images des deux yeux (principe de confusion) ;
  - lois de Hering (innervation égale des muscles synergiques) et Sherrington (innervation réciproque des muscles antagonistes).

## Examen

- Le coordimètre de Hess-Weiss est le plus répandu (fig. 13-A). Le patient est assis, tête fixe.
- Présentation d'un écran de 70 cm de côté à 50 cm, en lumière ambiante, qui comporte un quadrillage avec des carreaux de 2,5 cm de côté, orangé, uniquement visualisés par l'œil portant le verre vert. Au sein de ce quadrillage, deux carrés centrés sur le centre de l'écran (noté par le numéro 0, correspondant à la position primaire) sont individualisés, un de 20 cm de côté, l'autre de 40 cm de côté. Sur ce dernier, les coins et le milieu des côtés sont notés par des numéros allant de 1 à 9 (positions secondaires et tertiaires).
- La dissociation est obtenue par des lunettes rouge-vert, avec le verre rouge sur l'œil droit et le vert sur l'œil gauche pour commencer. Ce qui est vu par un des deux yeux ne l'est pas par l'autre, et inversement (fig. 13-B et 13-C).
- Le sujet doit fixer successivement 9 points numérotés avec l'œil portant le verre vert (œil fixateur). On lui demande alors de projeter un point lumineux rouge (émis par une torche qu'il tient à la main), qui n'est perçu que par l'œil portant le verre rouge (œil localisateur).
- L'examineur note les points projetés sur une fiche de recueil pré-imprimée. Le côté rempli correspond à l'œil localisateur qui porte le verre rouge. Les points sont ensuite reliés entre eux.
- Puis on échange les verres colorés sur chaque œil et l'on répète la même séquence. Un schéma coordimétrique comprend donc deux tracés par examen.
- On peut adjoindre une mesure de la torsion subjective (utilisation de la torche de Krats, qui projette une barre rouge, que le sujet doit projeter pour qu'il la perçoive comme horizontale).




Fig. 13-A



Fig. 13-B




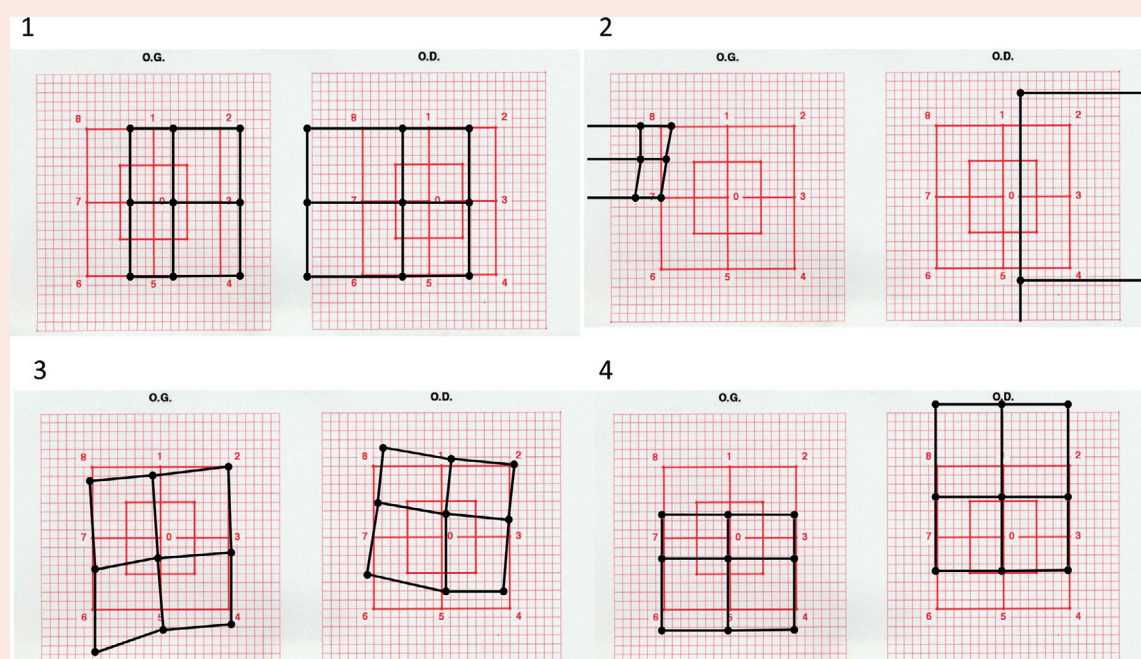
Fig. 13-C

## ■ Interprétation

- En cas de normalité, les points sont parfaitement superposés.
- En cas de déviation, il existe une discordance entre les points perçus et les points projetés (due à la déviation oculomotrice).
- L'absence de différence de taille signe généralement l'absence de limitation des ductions et de déviation secondaire.
- **En cas de limitation dans le champ d'action d'un muscle, le tracé est déformé (le tracé de l'œil touché est plus «petit»).** Le tracé le plus «grand» est la conséquence de la déviation secondaire de l'œil localisateur (œil touché fixateur) (fig. 13-D).

## ■ Avantages

- Examen simple et souvent facile à réaliser et à interpréter.
- Bon outil de diagnostic dans les cas simples, et de suivi car quantitatif et reproductible.
- Sensibilise l'examen des petites déviations, notamment les déviations secondaires en cas de trouble fruste des ductions.



**Fig. 13-D** Coordimètres typiques.

1. Paralysie du VI gauche. 2. Paralysie du III gauche. 3. Paralysie de l'oblique supérieur droit. 4. Hypotropie gauche et limitation d'élévation de l'œil gauche (fibrose du droit inférieur gauche dans une orbitopathie dysthyroïdienne).

## ■ Limites

- L'examen ne mesure pas directement la position respective de l'axe visuel d'un œil par rapport à l'autre, mais reste un examen en partie subjectif : on n'a pas la possibilité d'être certain que le sujet fixe réellement le point demandé avec la fovéola, et s'il utilise un point non fovéolaire, l'examen est faussé. Pour cette raison, tout examen coordimétrique incohérent avec l'examen clinique ne doit pas être pris en considération.
- En cas d'atteinte oculomotrice bilatérale ou de l'atteinte de muscles antagonistes unilatéraux, le schéma peut être difficile à interpréter.
- En cas d'atteinte dans le champ d'action d'un muscle, on ne peut pas généralement identifier le mécanisme (paralysie de ce muscle ou restriction de l'antagoniste).

## ■ Autres examens coordimétriques

- Le test de Lancaster est assez similaire mais plus encombrant (écran de 1,5 mètre; test réalisé à 1 mètre, dans une pièce sombre) et moins répandu.
- Paroi tangentielle de Harms : la paroi est de grande taille (2,33 mètres de côté), présentée à une distance de 2,33 mètres. Le dispositif est plus complexe, assez peu répandu en France.