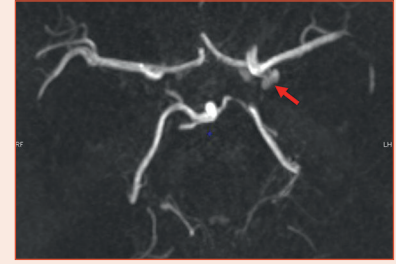


Drapeaux rouges d'une possible céphalée secondaire grave

J. MAWET



Contexte

Devant un patient consultant pour une céphalée non traumatique et inhabituelle, certains symptômes/signes évoquent une céphalée secondaire grave et imposent d'orienter le patient en urgence en milieu neurologique.

Drapeaux rouges

- Devant un patient consultant pour une céphalée non traumatique, inhabituelle, *maximale en moins de 1 heure*, rechercher une hémorragie méningée (et transférer le patient immédiatement) *si au moins un des critères suivants est présent* (règle d'Ottawa) :
 - âge \geq 40 ans
 - douleur ou raideur nucale
 - perte de connaissance
 - début à l'effort
 - céphalée en coup de tonnerre (intensité \geq 7/10 en moins de 1 minute)
 - limitation de la flexion de la nuque
- Autres drapeaux rouges :
 - nausées-vomissements, majoration intense aux mouvements de la tête (cependant, ces deux symptômes sont classiques dans la migraine)
 - caractère insomniant
 - altération de l'état général
 - aggravation en position couchée
 - migraine débutant après 50 ans

L'examen ophtalmologique recherche toujours des signes d'hypertension intracrânienne (œdème papillaire) et des anomalies oculomotrices (paralysie du III sans ou avec anisocorie).